

федеральное государственное бюджетное образовательное учреждение высшего образования «Приволжский исследовательский медицинский университет»  
Министерства здравоохранения Российской Федерации

**ФОНД ОЦЕНОЧНЫХ СРЕДСТВ ПО ДИСЦИПЛИНЕ**  
**ЛУЧЕВАЯ ДИАГНОСТИКА**

Специальность: **31.05.01 ЛЕЧЕБНОЕ ДЕЛО**

Кафедра **ОНКОЛОГИИ, ЛУЧЕВОЙ ТЕРАПИИ И ЛУЧЕВОЙ ДИАГНОСТИКИ ИМ. ПРОФЕССОРА Н.Е. ЯХОНТОВА**

Форма обучения: **ОЧНАЯ**

### 1. Фонд оценочных средств для текущего контроля успеваемости, промежуточной аттестации обучающихся по дисциплине

Настоящий Фонд оценочных средств (ФОС) по дисциплине «Лучевая диагностика» является неотъемлемым приложением к рабочей программе дисциплины «Лучевая диагностика». На данный ФОС распространяются все реквизиты утверждения, представленные в РПД по данной дисциплине.

### 2. Перечень оценочных средств

Для определения качества освоения обучающимися учебного материала по дисциплине «Лучевая диагностика» используются следующие оценочные средства:

№ п/п	Оценочное средство	Краткая характеристика оценочного средства	Представление оценочного средства в ФОС
1	Тесты	Система стандартизированных заданий, позволяющая автоматизировать процедуру измерения уровня знаний и умений обучающегося.	Фонд тестовых заданий
2	Ситуационные задачи	Способ контроля, позволяющий оценить критичность мышления и степень усвоения материала, способность применить теоретические знания на практике.	Перечень задач
3	Доклад	Продукт самостоятельной работы студента, представляющий собой публичное выступление по представлению полученных результатов решения определенной учебно-практической, учебно-исследовательской или научной темы.	Темы докладов, сообщений

### 3. Перечень компетенций с указанием этапов их формирования в процессе освоения образовательной программы и видов оценочных средств

Код и формулировка компетенции	Этап формирования компетенции	Контролируемые разделы дисциплины	Оценочные средства
УК-1 УК-4 ПК-1 ПК-3	Текущий	Введение в лучевую диагностику. Биологические основы воздействия разных видов излучения. Основные методы получения медицинских изображений.	Тесты
УК-4 ПК-1 ПК-3 ПК-5		Общие вопросы лучевой диагностики. Основы рентгенологической семиотики патологии различных органов и систем	Ситуационные задачи, доклад
ПК-1 ПК-3 ПК-5	Промежуточный	Частные вопросы лучевой диагностики. Лучевая диагностика заболеваний легких и средостения. Лучевые синдромы поражения легких. Лучевые признаки заболеваний органов пищеварения. Лучевые признаки травматических повреждений костей и суставов.	Итоговые тесты

#### 4. Содержание оценочных средств текущего контроля

Текущий контроль осуществляется преподавателем дисциплины при проведении занятий в форме: ситуационных задач, доклада, тестов

##### 4.1. Тесты для оценки компетенций: УК-1 УК-4 ПК-1 ПК-3

#### раздел 1 лучевая диагностика

тема: «общие вопросы лучевой диагностики»

1. в.к. рентген открыл излучение, названное впоследствии его именем в

1895 году

1890 году

1900 году

1905 году

2. наибольшую лучевую нагрузку дает

рентгеноскопия с люминесцентным экраном

рентгенография

флюорография

рентгеноскопия с ури

3. какие органы и ткани пациента нуждаются в первоочередной защите от ионизирующего излучения?

костный мозг, гонады

щитовидная железа

молочная железа

кожа

4. рентгенография основана на свойстве рентгеновского излучения вызывать

фотохимические изменения

флюоресценцию

ионизацию среды

биологическое действие

5. латероскопия производится в положении пациента

на спине или боку и горизонтальном ходе лучей

на боку и вертикальном ходе лучей

на животе и вертикальном ходе лучей

на спине и вертикальном ходе лучей

6. сульфат бария используют для контрастирования

пищевода, желудка, кишечника

забрюшинного пространства

полостных систем почек

плевральной полости

7. для исследования кровеносных сосудов применяют контрастные вещества

водорастворимые йодсодержащие

соли тяжелых металлов

газообразные

жирорастворимые йодсодержащие

8. ультразвук представляет собой

механические колебания среды

инфракрасное излучение

электромагнитное излучение

поток фотонов

9. при позитронно-эмиссионной томографии регистрируется излучение

гамма

альфа

бета

позитронное

10. рентгеновская компьютерная томография наиболее информативна при исследовании

лимфатических узлов средостения

пульсации сердца

подвижности диафрагмы

11. основной способ изучения лучевой морфологии костей в норме и при патологии

рентгенография

рентгеновская компьютерная томография

мрт

узи

12. бронхография позволяет изучить состояние

bronхов

легочной паренхимы

плевры

средостения

13. реберно-диафрагмальные синусы в норме имеют форму

остроугольную

прямоугольную

тупоугольную

14. смещение органов средостения определяют по

трахее и границам средостения

левой границе сердца

правой границе сердца

положению ключиц

15. левый купол диафрагмы располагается по отношению к правому

на одно ребро (межреберье) ниже

на одном уровне

на одно ребро (межреберье) выше

ниже на вдохе, выше на выдохе

16. при ателектазе доли легкого рентгенологически:

средостение смещено в сторону поражения;

средостение смещено в сторону здорового легкого;

средостение не смещено;

возможен любой из перечисленных вариантов.

17. диафрагма при периферическом раке легкого

не изменена

оттеснена вниз

купол ее смещен вверх

на пораженной стороне деформирована

18. в норме верхний полюс правой почки по сравнению с левой располагается ниже

на 1-2 см

на 3-4 см .

на 5-6 см  
на 10 см

19. ультразвуковое исследование почек позволяет определить:  
**размеры, форму, локализацию чашечно-лоханочной системы и величину почечного кровотока**  
величину почечного кровотока  
функцию почечных клубочков и почечных канальцев  
размеры, форму, локализацию чашечно-лоханочной системы

20. рентгеновская суставная щель дает на рентгенограмме:  
**полосу просветления**  
полосу затемнения  
не дифференцируются

Тема: «лучевая диагностика заболеваний легких»

1. рентгеноскопия грудной клетки позволяет изучить  
**подвижность диафрагмы**  
легочный рисунок  
состояние междолевой плевры  
мелкие очаговые тени

2. наиболее информативной методикой выявления бронхоэктазов является  
**бронхография**  
рентгенография  
томография

3. легочный рисунок является отображением  
**кровеносных сосудов**  
соединительной ткани легкого  
bronхов  
лимфатических сосудов

4. выявить небольшое количество жидкости в полости перикарда позволяет  
**узи**  
рентгенография  
рентгеноскопия  
рентгеновская томография

5. в норме правый сердечно-диафрагмальный угол  
**острый**  
тупой  
прямой

6. смещение органов средостения в сторону поражения характерно для  
**ателектаз легкого**  
экссудативного плеврита  
диафрагмальной грыжи  
пневмонии  
гидропневмоторакса

7. тотальное затемнение легочного поля без смещения органов средостения характерно для  
**пневмонии**  
цирроза легкого  
экссудативного плеврита

ателектаза легкого

8. смещение средостения в здоровую сторону характерно для

**экссудативного плеврита**

центрального рака легкого

ателектаза доли

хронической пневмонии

9. при подозрении на пневмоторакс рентгенографию грудной клетки проводят

**на выдохе**

на вдохе

без задержки дыхания

10. подвижность купола диафрагмы при эмфиземе легких

**резко снижена**

не изменена

усилена

резко усилена

11. наиболее эффективной методикой диагностики хронического бронхита является

**бронхография и бронхоскопия**

рентгенография

томография

12. при тотальном экссудативном плеврите затемнение имеет

**однородный характер**

неоднородный характер

однородный или неоднородный характер

13. дренированный абсцесс легкого рентгенологически выглядит как:

**отграниченное просветление с затемнением вокруг, с уровнем жидкости;**

отграниченное просветление в легочной ткани;

диффузное затемнение легочного поля;

однородное затемнение округлой формы в легком.

14. при подозрении на рак долевого бронха вслед за рентгенографией необходимо произвести

**КТ**

ангиопульмонографию

ангиографию бронхиальных артерий

бронхографию

15. к характерным симптомам центрального рака, выявляемым при бронхографии, относятся все перечисленные, кроме

**просвет бронха не изменен**

ампутации бронха крупного калибра

конической культи бронха

концентрического сужения бронха

16. пневмоторакс при рентгенологическом исследовании относится к:

**синдрому обширного просветления**

синдрому тотального затемнения

синдрому кольцевидной тени

17. окружающая легочная ткань при периферическом раке легкого

**имеет иногда тяжистую дорожку от опухоли к корню**

не изменяется  
нередко имеет вокруг очаговые тени

18. к расширению корней легких приводит увеличение лимфатических узлов  
**бронхопульмональной группы**  
бифуркационной группы  
трахеобронхиальной группы  
паратрахеальной группы

19. наиболее часто протекает с абсцедированием  
**стафилококковая пневмония**  
гипостатическая пневмония  
крупозная пневмония  
эозинофильная пневмония

20. структура и контуры периферического рака лучше определяются  
**на томограммах**  
на обзорных рентгенограммах в прямой проекции  
на обзорных рентгенограммах в боковой проекции  
на флюорограммах

Тема: «лучевая диагностика заболеваний желудочно-кишечного тракта»

1. абдоминальный отрезок пищевода, имеющий вид "мышинного хвоста", описывают как характерный признак  
**при ахалазии кардии**  
при склеродермии  
при кардиоэзофагеальном раке  
при эпифренальном дивертикуле

2. стойкое сужение пищевода протяженностью до 5 см с неровными контурами и ригидными стенками, нарушение проходимости пищевода, отсутствие нормального рельефа слизистой с симптомом обрыва складки - рентгенологические симптомы  
**эндофитного рака**  
эзофагоспазма  
рубцовой стриктуры  
вторичных изменений пищевода при хроническом медиастините

3. методикой, уточняющей распространение опухолевой инфильтрации стенки пищевода, является  
**компьютерная томография**  
многопроекционное исследование пищевода с бариевой взвесью  
двойное контрастирование пищевода  
исследование пищевода с фармакологическими релаксантами

4. рентгеновскими симптомами кишечной непроходимости являются:  
**совокупность перечисленных симптомов.**  
уровни жидкости в кишечных петлях;  
отсутствие пассажа контрастного вещества;  
неравномерная дилатация кишечных петель;

5. первые рентгенологические симптомы кишечной непроходимости появляются  
**через 2.5-3 ч**  
через 1-1.5 ч  
через 1.5-2.5 ч

через 4-5 ч

6. основные методики рентгенологического исследования пищевода, желудка, кишечника:

**рентгенография, рентгеноскопия, полиграфия**  
рентгеноскопия, рентгенография, флюорография  
рентгеноскопия, рентгенография, томография

7. рентгенологические признаки язвы:

**язвенная «ниша», воспалительный вал, конвергенция, гиперсекреция, регионарный спазм, ускоренное продвижение бариевой взвеси в зоне язвы, локальная болезненность**  
язвенная «ниша», воспалительный вал, конвергенция складок слизистой, заход складок слизистой в «нишу», гиперсекреция, регионарный спазм, ускоренное продвижение бариевой взвеси в зоне язвы, локальная болезненность  
язвенная «ниша», воспалительный вал, ригидность стенки, заход складок слизистой в «нишу», гиперсекреция, регионарный спазм в зоне язвы, локальная болезненность

8. желудок увеличен в размерах с жидкостью натошак. малая кривизна антрального отдела укорочена, пилоро-дуоденальная область гипермотильная, привратник сужен, асимметричен, луковица двенадцатиперстной кишки деформирована. опорожнение желудка замедленное. эти симптомы характерны

**для рубцово-язвенного стеноза привратника**  
для эндофитного рака  
для антрального ригидного гастрита  
для врожденного пилоростеноза

9. антральный отдел желудка концентрически сужен, контуры его неровные, стенки ригидные, привратник зияет, складки слизистой не прослеживаются. эта картина характерна

**для эндофитного рака**  
для рубцово-язвенного стеноза привратника  
для антрального ригидного гастрита  
для сдавления желудка извне

10. конкременты желчного пузыря при ультразвуковом исследовании определяются как:

**гиперэхогенные образования с четким контуром и акустической тенью**  
гипоэхогенные образования с четким контуром и акустической тенью  
многокамерные неоднородные эхоструктуры  
образования с четким контуром, деформирующие контуры желчного пузыря

11. наиболее информативной методикой исследования билиарной системы при желчекаменной болезни является

**узи**  
эрхпг  
внутривенная холецистохолангиография  
инфузионная холеграфия

12. при подозрении на опухолевое поражение печени наиболее информативной методикой является

**рентгеновская компьютерная томография**  
обзорная рентгенография брюшной полости  
контрастное исследование билиарной системы  
сцинтиграфия

13. при нефроптозе ведущим видом исследования является



## эскреторная урография

ультразвуковое исследование в вертикальном положении  
ретроградная пиелография  
обзорная рентгенография

14. почки у здорового человека находятся на уровне

**12-го грудного и 1-2-го поясничного позвонков**

8-10-го грудного позвонка

1-5-го поясничного позвонков

4-5-го поясничного позвонков

15. на обзорной рентгенограмме мочевыводящих путей тень мочевого пузыря

**выявляется редко**

выявляется всегда

никогда не выявляется

отлично выявляется

16. достоверным рентгенологическим признаком перфорации гастродуоденальной язвы является:

**наличие свободного газа в брюшной полости**

высокое стояние диафрагмы

чаши клойбера

увеличенный газовый пузырь желудка

17. при подозрении на перфоративную язву желудка на первом этапе исследования должны быть:

**обзорная рентгенография брюшной полости + эзофагогастродуоденоскопия**

рентгеноскопия желудка с бариевой взвесью + эзофагогастродуоденоскопия

лапороскопия

18. доплеровское ультразвуковое исследование позволяет изучить

**кровоток**

структуру органа

функцию органа

19. основным способом лучевой диагностики кишечной непроходимости является:

**рентгенологический;**

радиоизотопный;

эхографический;

ктимрт

20. признаки дивертикула:

**тень дивертикула всегда выходит за тень контрастированного органа, складки слизистой обрываются**

тень контрастированных концов дивертикула всегда выходит за тень контрастированного органа, складки слизистой заходят в дивертикул

тень дивертикула не выходит за тень контрастированного органа, складки слизистой заходят в дивертикул

Ответы на тесты: **во всех вопросах Правильные 1 ответы**

4.2. Темы докладов для оценки компетенций: УК-4 ПК-1 ПК-3 ПК-5

Получение рентгеновского изображения и его регистрация.

Лучевые синдромы поражения лёгких. Воспалительные заболевания легких.

Лучевая диагностика опухолевых заболеваний легких.

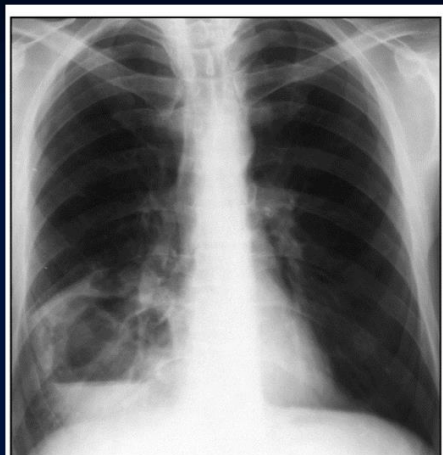
Костно-суставная система в лучевом изображении.

Методы лучевой диагностики при исследовании сердца и средостения.  
Лучевая диагностика заболеваний пищевода, желудка, кишечника.

### 4.3. Ситуационные задачи для оценки компетенций: УК-4 ПК-1 ПК-3 ПК-5

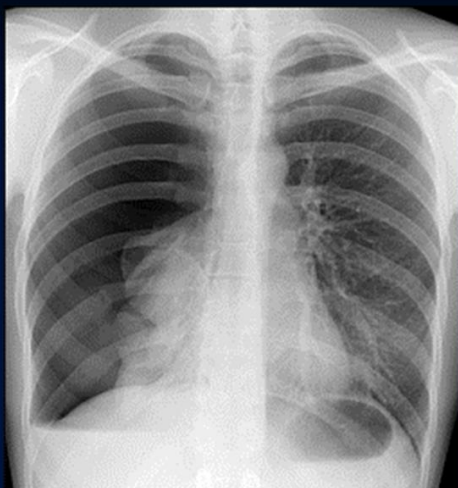
Больной А. 58 лет, автослесарь,  
40 лет. Жалобы на кашель с  
примесью гноя в мокроте, боли в  
правом боку, повышение  
температуры.

1. Назовите метод исследования.
2. Сформулируйте и обоснуйте предположительное заключение.
3. Дифференциальный диагноз
4. Дополнительные методы обследования




Больной А., 22 года, студент.  
Жалобы на боли в правой  
половине грудной клетки и  
одышку после полученной  
травмы.

1. Назовите метод исследования.
2. Сформулируйте и обоснуйте предположительное заключение.



Больной Р. 41 год, поступил в приемное отделение с жалобами на интенсивные боли по всему животу, тошноту, слабость, головокружение. Болен в течение 8 ч, когда после приема пищи возникла "кинжальная боль" в эпигастрии.

1. Назовите метод исследования.
2. Сформулируйте и обоснуйте предположительное заключение.
3. Дифференциальный диагноз
4. Дополнительные методы обследования



### 5. Содержание оценочных средств промежуточной аттестации

Промежуточная аттестация проводится в виде зачета

5.1 Перечень контрольных заданий и иных материалов, необходимых для оценки знаний, умений, навыков и опыта деятельности: тесты по разделам дисциплины: итоговые тесты.

5.1.1. Тестовые вопросы с вариантами ответов к зачёту по дисциплине «Лучевая диагностика».

Тестовые задания	Код компетенции (согласно РПД)
:: тема1-1::в.к. рентген открыл излучение, названное впоследствии его именем: { ~1895 году ~1890 году ~1900 году ~1905 году }	ПК-1 ПК-3 ПК-5
:: тема1-2::наибольшую лучевую нагрузку дает: { ~рентгеноскопия с люминесцентным экраном ~рентгенография ~флюорография ~рентгеноскопия с ури }	
:: тема1-3::какие органы и ткани пациента нуждаются в первоочередной защите от ионизирующего излучения: { ~костный мозг, гонады ~щитовидная железа ~молочная железа ~кожа }	
:: тема1-4::рентгенография основана на свойстве рентгеновского излучения вызывать: { ~фотохимические изменения ~флюоресценцию ~ионизацию среды	

<p>~биологическое действие }</p>	
<p>:: тема1-5::латероскопия производится в положении пациента: { ~на спине или боку и горизонтальном ходе лучей ~на боку и вертикальном ходе лучей ~на животе и вертикальном ходе лучей ~на спине и вертикальном ходе лучей }</p>	
<p>:: тема1-6::сульфат бария используют для контрастирования: { ~пищевода, желудка, кишечника ~забрюшинного пространства ~полостных систем почек ~плевральной полости }</p>	
<p>:: тема1-7::для исследования кровеносных сосудов применяют контрастные вещества: { ~водорастворимые йодсодержащие ~соли тяжелых металлов ~газообразные ~жирорастворимые йодсодержащие }</p>	
<p>:: тема1-8::ультразвук представляет собой ~механические колебания среды ~инфракрасное излучение ~электромагнитное излучение ~поток фотонов }</p>	
<p>:: тема1-9::при позитронно-эмиссионной томографии регистрируется излучение: { ~гамма ~альфа ~бета ~позитронное }</p>	
<p>:: тема1-10::рентгеновская компьютерная томография наиболее информативна при исследовании: { ~лимфатических узлов средостения ~пульсации сердца ~подвижности диафрагмы }</p>	
<p>:: тема1-11::основной способ изучения лучевой морфологии костей в норме и при патологии: { ~рентгенография ~рентгеновская компьютерная томография ~мрт ~узи }</p>	

<p>:: тема1-12::бронхография позволяет изучить состояние: {  ~бронхов  ~легочной паренхимы  ~плевры  ~средостения  }</p>	
<p>:: тема1-13::реберно-диафрагмальные синусы в норме имеют форму: {  ~остроугольную  ~прямоугольную  ~тупоугольную  }</p>	
<p>:: тема1-14::смещение органов средостения определяют по: {  ~трахее и границам средостения  ~левой границе сердца  ~правой границе сердца  ~положению ключиц  }</p>	
<p>:: тема1-15::левый купол диафрагмы располагается по отношению к правому: {  ~на одно ребро (межреберье) ниже  ~на одном уровне  ~на одно ребро (межреберье) выше  ~ниже на вдохе, выше на выдохе  }</p>	
<p>:: тема1-16::при ателектазе доли легкого рентгенологически: {  ~средостение смещено в сторону поражения;  ~средостение смещено в сторону здорового легкого;  ~средостение не смещено;  ~возможен любой из перечисленных вариантов.  }</p>	
<p>:: тема1-17::диафрагма при периферическом раке легкого: {  ~не изменена  ~оттеснена вниз  ~купол ее смещен вверх на пораженной стороне  ~деформирована  }</p>	
<p>:: тема1-18::в норме верхний полюс правой почки по сравнению с левой располагается ниже: {  ~на 1-2 см  ~на 3-4 см .  ~на 5-6 см  ~на 10 см  }</p>	
<p>:: тема1-19::ультразвуковое исследование почек позволяет определить: {  ~размеры, форму, локализацию чашечно-лоханочной системы и величину почечного кровотока  }</p>	

<p>~величину почечного кровотока  ~функцию почечных клубочков и почечных канальцев  ~размеры, форму, локализацию чашечно-лоханочной системы  }</p>	
<p>:: тема1-20::рентгеновская суставная щель дает на рентгенограмме:  {  ~полосу просветления  ~полосу затемнения  ~не дифференцируются  }</p>	
<p>:: тема1-21::рентгеноскопия грудной клетки позволяет изучить: {  ~подвижность диафрагмы  ~легочный рисунок  ~состояние междолевой плевры  ~мелкие очаговые тени  }</p>	
<p>:: тема1-22::наиболее информативной методикой выявления бронхоэктазов является: {  ~бронхография  ~рентгенография  ~томография  }</p>	
<p>:: тема1-23::легочный рисунок является отображением: {  ~кровеносных сосудов  ~соединительной ткани легкого  ~бронхов  ~лимфатических сосудов  }</p>	
<p>:: тема1-24::выявить небольшое количество жидкости в полости перикарда позволяет: {  ~узи  ~рентгенография  ~рентгеноскопия  ~рентгеновская томография  }</p>	
<p>:: тема1-25::в норме правый сердечно-диафрагмальный угол: {  ~острый  ~тупой  ~прямой  }</p>	
<p>:: тема1-26::смещение органов средостения в сторону поражения характерно для: {  ~ателектаз легкого  ~экссудативного плеврита  ~диафрагмальной грыжи  ~пневмонии  ~гидропневмоторакса  }</p>	

<p>:: тема1-27::тотальное затемнение легочного поля без смещения органов средостения характерно для: {  ~пневмонии  ~цирроза легкого  ~экссудативного плеврита  ~ателектаза легкого  }</p>	
<p>:: тема1-28::смещение средостения в здоровую сторону характерно для: {  ~экссудативного плеврита  ~центрального рака легкого  ~ателектаза доли  ~хронической пневмонии  }</p>	
<p>:: тема1-29::при подозрении на пневмоторакс рентгенографию грудной клетки проводят: {  ~на выдохе  ~на вдохе  ~без задержки дыхания  }</p>	
<p>:: тема1-30::подвижность купола диафрагмы при эмфиземе легких: {  ~резко снижена  ~не изменена  ~усилена  ~резко усилена  }</p>	
<p>:: тема1-31::наиболее эффективной методикой диагностики хронического бронхита является: {  ~бронхография и бронхоскопия  ~рентгенография  ~томография  }</p>	
<p>:: тема1-32::при тотальном экссудативном плеврите затемнение имеет: {  ~однородный характер  ~неоднородный характер  ~однородный или неоднородный характер  }</p>	
<p>:: тема1-33::дренированный абсцесс легкого рентгенологически выглядит как: {  ~отграниченное просветление с затемнением вокруг, с уровнем жидкости;  ~отграниченное просветление в легочной ткани;  ~диффузное затемнение легочного поля;  ~однородное затемнение округлой формы в легком.  }</p>	
<p>:: тема1-34::при подозрении на рак долевого бронха вслед за рент-</p>	

<p>генографией необходимо произвести  кт: {  ~ангиопульмонографию  ~ангиографию бронхиальных артерий  ~бронхографию  }</p>	
<p>:: тема1-35::к характерным симптомам центрального рака, выявляемым при бронхографии, относятся все перечисленные, кроме: {  ~просвет бронха не изменен  ~ампутации бронха крупного калибра  ~конической культы бронха  ~концентрического сужения бронха  }</p>	
<p>:: тема1-36::пневмоторакс при рентгенологическом исследовании относится к: {  ~синдрому обширного просветления  ~синдрому тотального затемнения  ~синдрому кольцевидной тени  }</p>	
<p>:: тема1-37::окружающая легочная ткань при периферическом раке легкого: {  ~имеет иногда тяжистую дорожку от опухоли к корню  ~не изменяется  ~нередко имеет вокруг очаговые тени  }</p>	
<p>:: тема1-38::к расширению корней легких приводит увеличение лимфатических узлов: {  ~бронхопульмональной группы  ~бифуркационной группы  ~трахеобронхиальной группы  ~паратрахеальной группы  }</p>	
<p>:: тема1-39::наиболее часто протекает с абсцедированием: {  ~стафилококковая пневмония  ~гипостатическая пневмония  ~крупозная пневмония  ~эозинофильная пневмония  }</p>	
<p>:: тема1-40::структура и контуры периферического рака лучше определяются: {  ~на томограммах  ~на обзорных рентгенограммах в прямой проекции  ~на обзорных рентгенограммах в боковой проекции  ~на флюорограммах  }</p>	
<p>:: тема1-41::абдоминальный отрезок пищевода, имеющий вид "мышинного хвоста", описывают как характерный признак: {</p>	



<p>~при ахалазии кардии  ~при склеродермии  ~при кардиоэзофагеальном раке  ~при эпифренальном дивертикуле  }</p>	
<p>:: тема1-42::стойкое сужение пищевода протяженностью до 5 см с неровными контурами и ригидными стенками, нарушение проходимости пищевода, отсутствие нормального рельефа слизистой с симптомом обрыва складки - рентгенологические симптомы: {  ~эндофитного рака  ~эзофагоспазма  ~рубцовой стриктуры  ~вторичных изменений пищевода при хроническом медиастините  }</p>	
<p>:: тема1-43::методикой, уточняющей распространение опухолевой инфильтрации стенки пищевода, является: {  ~компьютерная томография  ~многопроекционное исследование пищевода с бариевой взвесью  ~двойное контрастирование пищевода  ~исследование пищевода с фармакологическими релаксантами  }</p>	
<p>:: тема1-44::рентгеновскими симптомами кишечной непроходимости являются: {  ~совокупность перечисленных симптомов.  ~уровни жидкости в кишечных петлях;  ~отсутствие пассажа контрастного вещества;  ~неравномерная дилатация кишечных петель;  }</p>	
<p>:: тема1-45::первые рентгенологические симптомы кишечной непроходимости появляются: {  ~через 2.5-3 ч  ~через 1-1.5 ч  ~через 1.5-2.5 ч  ~через 4-5 ч  }</p>	
<p>:: тема1-46::основные методики рентгенологического исследования пищевода, желудка, кишечника: {  ~рентгенография, рентгеноскопия, полиграфия  ~рентгеноскопия, рентгенография, флюорография  ~рентгеноскопия, рентгенография, томография  }</p>	
<p>:: тема1-47::рентгенологические признаки язвы: {  ~язвенная «ниша», воспалительный вал, конвергенция, гиперсекреция, регионарный спазм, ускоренное продвижение бариевой взвеси в зоне язвы, локальная болезненность  ~язвенная «ниша», воспалительный вал, конвергенция складок сли-</p>	

<p>зистой, заход складок слизистой в «нишу», гиперсекреция, регионарный спазм, ускоренное продвижение бариевой взвеси в зоне язвы, локальная болезненность  ~язвенная «ниша», воспалительный вал, ригидность стенки, заход складок слизистой в «нишу», гиперсекреция, регионарный спазм в зоне язвы, локальная болезненность  }</p>	
<p>:: тема1-48::желудок увеличен в размерах с жидкостью натошак. малая кривизна антрального отдела укорочена, пилородуоденальная область гипермотильная, привратник сужен, асимметричен, луковица двенадцатиперстной кишки деформирована. опорожнение желудка замедленное. эти симптомы характерны: {  ~для рубцово-язвенного стеноза привратника  ~для эндофитного рака  ~для антрального ригидного гастрита  ~для врожденного пилоростеноза  }</p>	
<p>:: тема1-49::антральный отдел желудка концентрически сужен, контуры его неровные, стенки ригидные, привратник зияет, складки слизистой не прослеживаются. эта картина характерна: {  ~для эндофитного рака  ~для рубцово-язвенного стеноза привратника  ~для антрального ригидного гастрита  ~для сдавления желудка извне  }</p>	
<p>:: тема1-50::конкременты желчного пузыря при ультразвуковом исследовании определяются как: {  ~гиперэхогенные образования с четким контуром и акустической тенью  ~гипоэхогенные образования с четким контуром и акустической тенью  ~многокамерные неоднородные эхоструктуры  ~образования с четким контуром, деформирующие контуры желчного пузыря  }</p>	

Ответы на тесты: **во всех вопросах Правильные 1 ответы**

## 6. Критерии оценивания результатов обучения

Для зачета:

Результаты обучения	Критерии оценивания	
	Не зачтено	Зачтено
Полнота знаний	Уровень знаний ниже минимальных требований. Имели место грубые ошибки.	Уровень знаний в объеме, соответствующем программе подготовки. Могут быть допущены несущественные ошибки

Наличие умений	При решении стандартных задач не продемонстрированы основные умения. Имели место грубые ошибки.	Продемонстрированы основные умения. Решены типовые задачи, выполнены все задания. Могут быть допущены несущественные ошибки.
Наличие навыков (владение опытом)	При решении стандартных задач не продемонстрированы базовые навыки. Имели место грубые ошибки.	Продемонстрированы базовые навыки при решении стандартных задач. Могут быть допущены несущественные ошибки.
Мотивация (личностное отношение)	Учебная активность и мотивация слабо выражены, готовность решать поставленные задачи качественно отсутствуют	Проявляется учебная активность и мотивация, демонстрируется готовность выполнять поставленные задачи.
Характеристика сформированности компетенции	Компетенция в полной мере не сформирована. Имеющихся знаний, умений, навыков недостаточно для решения практических (профессиональных) задач. Требуется повторное обучение	Сформированность компетенции соответствует требованиям. Имеющихся знаний, умений, навыков и мотивации в целом достаточно для решения практических (профессиональных) задач.
Уровень сформированности компетенций	Низкий	Средний/высокий

Для тестирования:

Оценка «5» (Отлично) - баллов (100-90%)

Оценка «4» (Хорошо) - балла (89-80%)

Оценка «3» (Удовлетворительно) - балла (79-70%)

Менее 70% – Неудовлетворительно – Оценка «2»

**Полный комплект оценочных средств для дисциплины «Лучевая диагностика» представлен на портале СДО Приволжского исследовательского медицинского университета – <https://sdo.pimunn.net/course/view.php?id=1154>**

Разработчик(и):

Пенин Сергей Витальевич, канд. мед. наук, ассистент кафедры онкологии, лучевой терапии и лучевой диагностики им. профессора Н. Е. Яхонтова

28 февраля 2023 года